Generalidades de osteología

OSTEOLOGÍA: Rama de la anatomía que estudia el sistema esquelético.

Sistema esquelético: Conjunto de estructuras rígidas que tienen como función proporcionar movimiento y soporte.

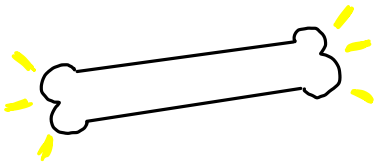

Se componen de:
-Tejido óseo
-Tejido cartilaginoso: avascular, se nutre por difusión (Hialino, fibrocartilago, elástico).

A nivel articular nos interesa en Hialino porque cubre superficies articulares y el fibrocartilago porque forma los discos intervertebrales.

CARTILAGO: Da flexibilidad al cuerpo, rodea superficies entre huesos.
Funciones:
-Soporte a partes blandas
-Aporta superficie de deslizamiento en las articulaciones
-Ayuda al crecimiento de los huesos

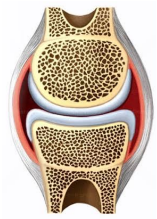

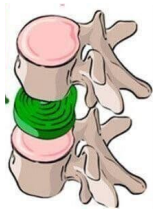

HUESO/TEJIDO OSEO: Especialización del tejido conectivo
Estructura rígida, esponjoso y compacto.
Funciones:
-Soporte al cuerpo (Columna)
-Protege órganos vitales
-Base para el movimiento (junto con articulaciones)
-Depósito de minerales
-Hematopoyesis

ESQUELETO HUMANO (206 huesos)
Se divide por localización en **axial y apendicular.**

Esqueleto axial (80):
-Cráneo
  -Neurocráneo (8)
    -Impares (frontal, occipital, etmoides, esfenoides)
    -Pares (parietal y temporal)

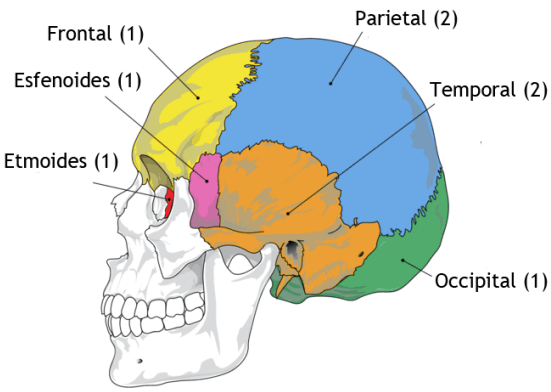

-Viscerocráneo (macizo facial, 9)
  -Impares (Mandíbula, vómer)
  -Pares (Cigomático, nasal, cornetes inferiores, palatinos, maxilares, lagrimal)

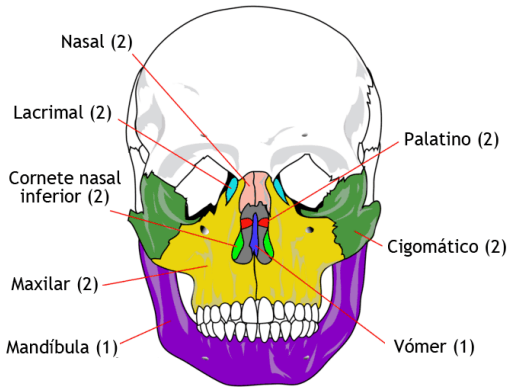

-Columna Vertebral
  -Vertebras (7 cervicales, 12 torácicas, 5 lumbares, 1 sacros, 1 cóccix)
-Parrilla costal/jaula torácica
  -Hioides
  -Costillas (12 de cada lado)
  -Esternón

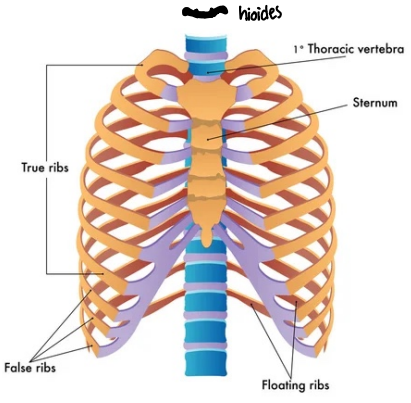

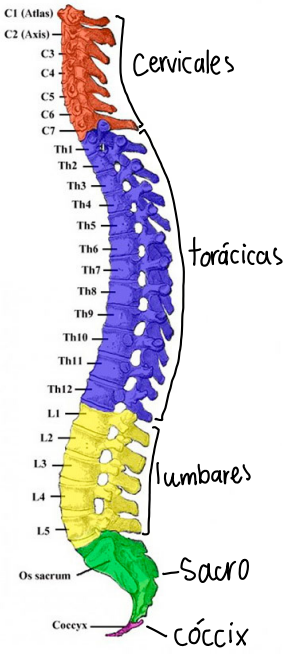

Esqueleto apendicular(126) :
-Miembro superior
  -Cintura pectoral (escápula y clavícula)
  -Humero
  -Rádio
  -Ulnar
  -Carpo (Hilera proximal: escafoides, semilunar, piramidal, pisiforme; Hilera distal: trapecio, trapezoide, grande y ganchoso.)
  -Metacarpianos (5)
  -Falánges (14 en cada mano)

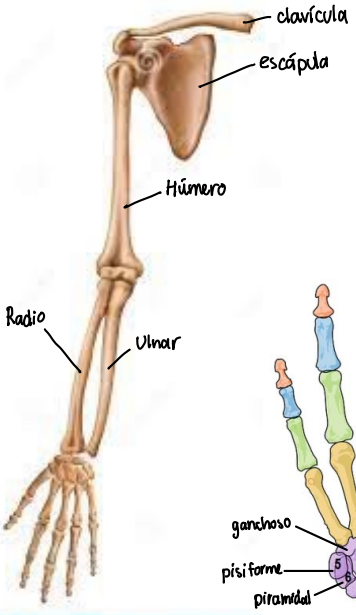

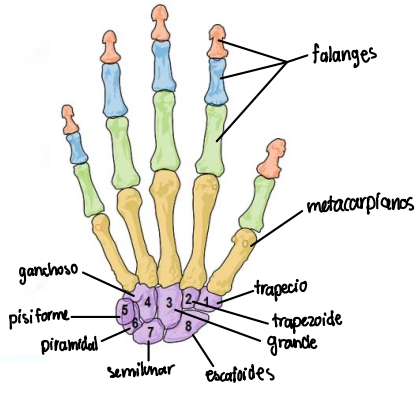

-Miembro inferior

-Cintura pélvica (2 coxales)
-Fémur
-Patela
-Tibia
-Fíbula
-Tarso (talus, calcáneo, navicular, 3 cuneifornes, astrábalo, astrásgalo)
-Metatarsianos (5)
-Falanges

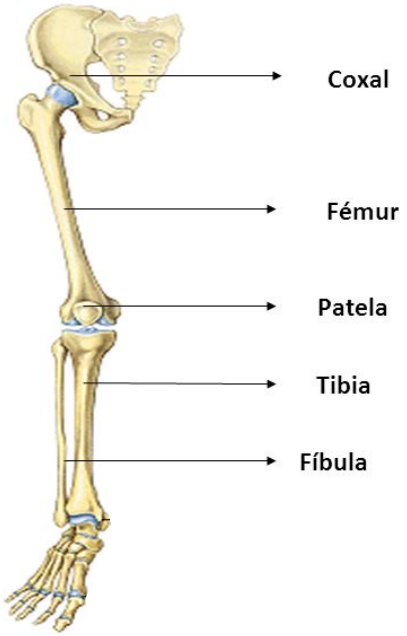

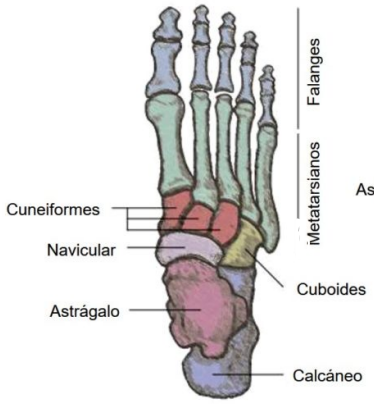

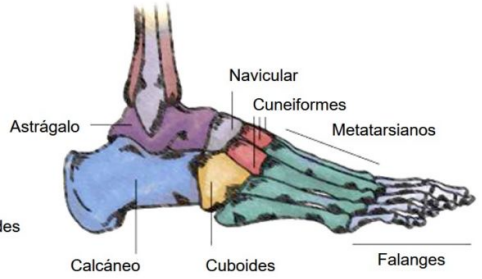

-Todos los huesos están cubiertos por un tejido fibroso altamente inervado y vascularizado llamado periostio, igualmente hay un tejido que rodea al cartilago llamado pericondrio. Estos tejido se encargan de nutrir las caras externas del tejido óseo y cartilaginoso.

-Existen dos tipos de hueso, el compacto y el esponjoso. Todos los huesos se componen de una capa externa de hueso compacto y una interna de hueso esponjoso cuyas cavidades entre las espículas se llenan de médula ósea amarilla o roja.

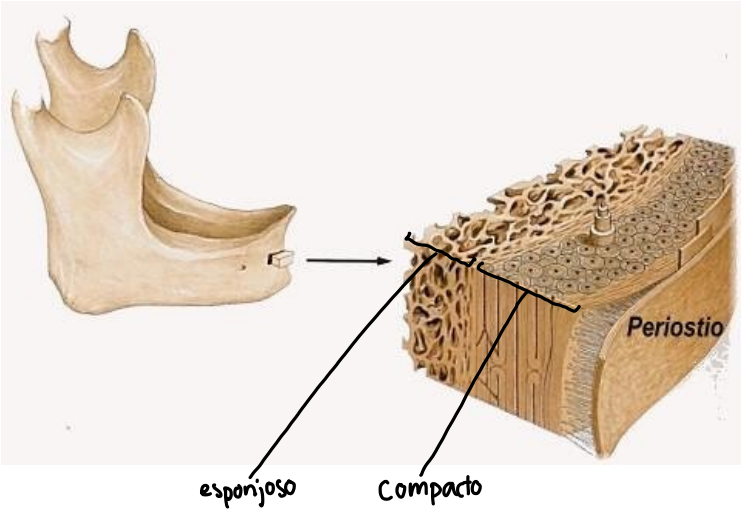

CLASIFICACIÓN DE HUESOS

-Largo: Predomina la longitud sobre sus otras dimensiones anchura y grosor, tubulares en miembro superior. 3 componentes, epífisis proximal, cuerpo y epífisis distal. (Fémur)
-Plano: Longitud y anchura predominan sobre el grosor. 3 láminas, 2 externas de hueso compacto y una intermedia de hueso esponjoso o trabeculado (diplo), disminuye el peso. (bóveda craneal)
-Corto: 3 dimensiones iguales o similares, cuboideos (carpo y tarso)
-Irregular: ninguna dimensión predomina y tienen formas diversas. (Macizo facial, vertebras).

-Sesamoideo: Se desarrollan entre tendones, evitan rozamiento entre tendón y hueso. (Rótula)

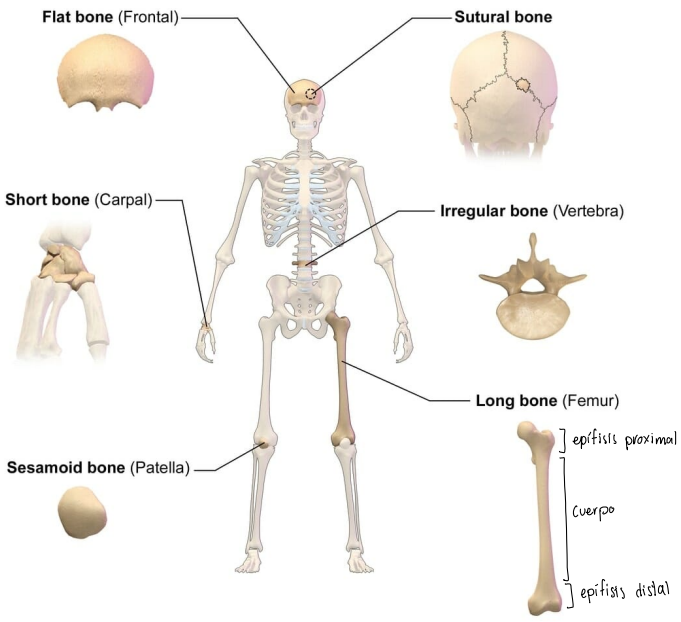

DESARROLLO ÓSEO

-Todos los huesos derivan del mesénquima por dos procesos diferentes

a) Osificación intermembranosa: formación de hueso membranoso, los moldes de los huesos se forman durante el periodo embrionario y la osificación inicia en el periodo fetal.

b) Osificación endocondral: formación de hueso cartilaginoso, los moldes se forman durante el periodo fetal y la osificación sucede posteriormente remplazando al cartílago.

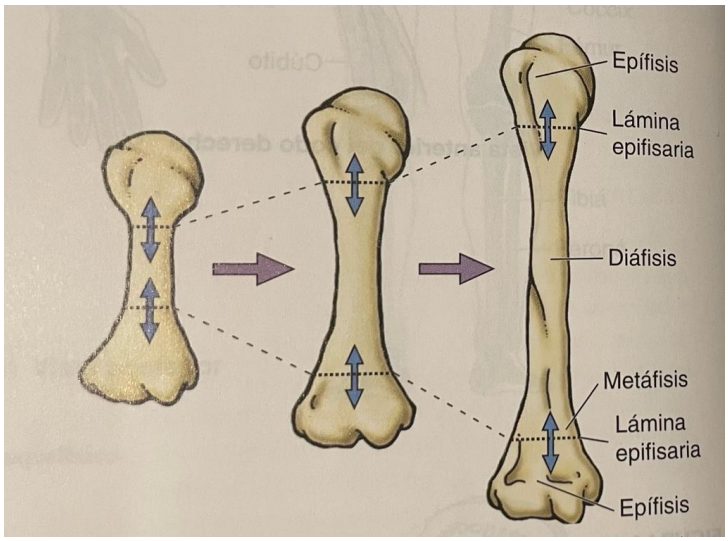

-Condroblastos forman un mólde de hueso cartilaginoso, en la zona media del molde elcartílago se calcifica. Se inicia un centro de osificación primario y el hueso osificado a partír del centro se vuelve la diáfisis.

-Los centro de osificación secundarios aparecen luego del nacimiento en la epífisis.

-Durante el crecimiento hay láminas epifisarias cartilaginosas que separan diáfisis y epífisis, desde donde aumenta la longitud del hueso.